LES PARATHYROÏDES

ANATOMIE ET PHYSIOLOGIE NORMALES ET PATHOLOGIQUES

PAR

LE DOCTEUR GUSTAVE ROUSSY

PROFESSEUR AGRÉGÉ
CHEF DES TRAVAUX D'ANATOMIE PATHOLOGIQUE A LA FACULTÉ DE MÉDECINE DE PARIS

EXTRAIT DU *Journal médical français* DU 15 MARS 1912.

PARIS
A. POINAT, ÉDITEUR
PUBLICATIONS MÉDICALES ET SCIENTIFIQUES
121, BOULEVARD SAINT-MICHEL, 121

1912

LES PARATHYROÏDES
ANATOMIE ET PHYSIOLOGIE NORMALES ET PATHOLOGIQUES

Par le docteur Gustave Roussy,
Professeur agrégé, Chef des travaux d'anatomie pathologique à la Faculté de médecine de Paris.

Les parathyroïdes, ou corps épithéliaux de Kohn, constituent le plus petit des parenchymes spécifiques indispensables à la vie des vertébrés ; elles représentent le type d'une glande à secrétion interne, agissant par des quantités infinitésimales de ferment sécrété. Si nos connaissances sur l'anatomie et la physiologie de ces glandes sont actuellement assez avancées, il n'en est pas de même en pathologie et le rôle qu'elles jouent dans les différents processus morbides est à peine ébauché.

I. — *Anatomie normale.*

Sandström, en 1880, découvrit les deux parathyroïdes externes du lapin qu'il retrouva ensuite chez l'homme.

En 1895, Nicolas et Kohn décrivirent les deux parathyroïdes internes chez les rongeurs, les chéiroptères, les carnivores.

Chez le *lapin*, les deux parathyroïdes externes (indépendantes du corps thyroïde) ou inférieures sont, au point de vue embryologique, d'origine thymique; elles proviennent de la troisième fente branchiale. En rapport avec l'artère thyroïdienne inférieure, parfois entraînées plus bas, elles peuvent siéger sur les parties latérales de la trachée, à plusieurs centimètres au-dessous de la thyroïde.

Les deux parathyroïdes internes, ou intrathyroïdiennes, ou supérieures, sont séparées du parenchyme thyroïdien par une capsule conjonctive, mais elles sont renfermées à l'intérieur de la capsule commune du corps thyroïde et indivisibles à l'examen extérieur du corps thyroïde. Elles ont au point de vue embryologique une origine thyroïdienne et proviennent de la quatrième fente branchiale.

Cette description, propre au lapin, est appliquée à tort par beaucoup d'auteurs à l'homme ; ce qui explique les expressions de « parathyroïdes internes et externes » trop souvent employées en anatomie humaine.

Chez *l'homme*, les parathyroïdes sont presque toujours *externes* ; ordinairement au nombre de quatre, elles se divisent en *deux supérieures* et *deux inférieures*, situées sur la face postérieure des lobes thyroïdiens.

Recherche des parathyroides a l'autopsie. — Le prélèvement des parathyroïdes à l'autopsie demande une dissection assez minutieuse, en raison des petites dimensions des glandules, de leur grande variabilité de position, d'aspect, de nombre et de la possibilité de les confondre avec d'autres organes de la région. Voici comment il faut procéder.

On enlève d'abord en masse sur le cadavre le paquet des organes du cou (langue, pharynx, larynx et corps thyroïde), suivant le procédé que j'ai indiqué avec Ameuille, en ayant soin de sectionner la trachée et l'œsophage assez bas (au-dessus de la crosse de l'aorte. En même temps que les viscères du cou, on prélèvera de chaque côté les organes vasculo-nerveux.

On fixe ensuite sur une plaque de liège, avec des épingles, le paquet laryngo-pharyngien sur sa face antérieure. On l'aborde par sa face postérieure et on va à la recherche des glandes parathyroïdes situées contre le bord postérieur des lobes du corps thyroï-

de. On s'efforcera le plus possible de détacher par clivage les plans aponévrotiques avant de les couper, de façon à apercevoir par transparence les parathyroïdes sous la lame fibreuse qui les recouvre.

Nombre. — On trouvera les parathyroïdes sur la face postérieure des lobes thyroïdiens au nombre de quatre, deux de chaque côté; parfois seulement de trois ou de deux, exceptionnellement de cinq.

Situation. — Les parathyroïdes supérieures sont situées à peu près à l'union des deux tiers supérieur et du tiers inférieur du lobe thyroïdien, soit au voisinage du rameau postérieur de l'artère thyroïdienne supérieure, soit au-dessus des rameaux postérieurs de la thyroïdienne inférieure. D'après quelques auteurs, elles peuvent être comprises dans l'intérieur même du tissu thyroïdien (Claude, Harvier, Laignel-Lavastine). Comme Pepere, je n'en ai jamais rencontré.

Les parathyroïdes inférieures sont placées au voisinage du pôle inférieur des lobes thyroïdiens, en avant ou en arrière des récurrents, souvent en rapport intime avec les rameaux postérieurs de la thyroïdienne inférieure. Parfois, elles sont plus éloignées du corps thyroïde et on les trouvera perdues dans le tissu graisseux de la région, soit sur les côtés du larynx (*position laryngée*), soit sur ceux de la trachée (*position trachéale*).

En somme, le rapport des parathyroïdes avec des rameaux artériels est assez constant pour constituer un bon point de repère. En cherchant l'artère thyroïdienne supérieure à son passage sur la face postérieure de la carotide et en la suivant en dedans, on a de grandes chances pour trouver une parathyroïde supérieure au voisinage d'une des branches de bifurcation. De même pour les inférieures, il faut repérer le tronc de la thyroïdienne inférieure et le suivre, en disséquant ses rameaux de bifurcation qui très souvent conduisent à la découverte d'une parathyroïde (fig. 1).

Volume. — Les parathyroïdes supérieures sont ordinairement moins volumineuses que les inférieures. Les dimensions peuvent varier d'un grain de mil à une grosse lentille.

Le poids moyen est de 6 à 12 centigrammes pour chaque glande.

Forme. — Leur forme et leur aspect sont variables; elles peuvent être aplaties, allongées, réniformes, fusiformes, sphériques ou ovoïdes (très rare, lorsqu'on trouve une masse ovoïde, il est très vraisemblable qu'il ne s'agit pas d'une parathyroïde). Leur consistance est plutôt molle, nettement moins ferme que celle du tissu thyroïdien ou d'un ganglion.

Couleur. — Leur coloration variable se ramène à deux types : type rouge clair ou rose (type infantile), type jaune ou blanchâtre (type graisseux, chez l'adulte ou le vieillard).

Les possibilités de confusion avec d'autres organes de la région sont nombreuses. On peut confondre les parathyroïdes avec :

des *ganglions* plus fermes, moins aplatis, plus rouges ; les ganglions sont souvent ovoïdes;

des *lobes thyroïdiens* aberrants : lobulés, plus fermes, de teinte lie de vin comme le corps thyroïde;

des *lobules graisseux* qui sont de consistance plus molle, n'ont pas de capsule et se dissocient par simple traction.

Parfois même il arrive qu'on prenne pour des parathyroïdes des fragments de nerfs ou de vaisseaux. En cas de doute, il faut fixer tout de même la pièce et en faire l'examen histologique.

Structure histologique (1). — La structure des parathyroïdes est celle d'une glande à sécrétion interne comprenant un parenchyme épithélial ou glandulaire, sans conduits excréteurs, un stroma conjonctif et des vaisseaux sanguins ou lymphatiques, pour la plupart à type de capillaires, dont la paroi endothéliale entre en contact intime avec les éléments épithéliaux.

(1) *Technique.* Pour avoir de bonnes préparations histologiques de parathyroïdes, on donnera la préférence comme fixateurs aux liquides à base de sublimé (liquide de Dominici, Zenker, sublimé acétique) qui fixent bien le sang et permettent des différenciations cellulaires électives. Le liquide de Bouin a l'inconvénient de laquer le sang qui peut être confondu avec la substance colloïde. Etant donné leur petit volume, les parathyroïdes peuvent être plongées en masse dans le liquide fixateur.

Comme colorant, on emploiera l'hématéine-éosine-orange ou l'éosine-bleu pour l'étude des épithéliums et le van Gieson pour celle du stroma.

Nous ne parlons pas ici des méthodes de techniques spéciales destinées à mettre en évidence les détails cytologiques des protoplasmas (granulations d'Altman, mitochondries) qui sont du ressort de l'histologiste pur et non de l'anatomo-pathologiste.

L'aspect histologique des glandules, vu à un faible grossissement, est très variable suivant l'âge, étant donné l'involution rapide que subissent ces organes. Il est le même pour les quatre glandes. On distingue trois types principaux :

a) La glande est presque uniquement formée d'éléments épithéliaux formant un tissu compact, homogène avec çà et là, la coupe de vaisseaux. Le tissu conjonctif représenté soit par des fibres collagènes groupées autour des vaisseaux, soit par des vésicules graisseuses, est très peu abondant ; c'est le type habituellement rencontré chez l'enfant : *type compact* (fig. 2).

b) Les éléments épithéliaux sont encore en prédominance sur le stroma conjonctif, mais ils ne forment plus que des placards ou même de petits amas de tissu glandulaire dissociés ou entourés par un grand nombre de vésicules adipeuses : *type semi-compact* (adulte ou vieillard) (fig. 3).

c) Enfin, la glande est presque entièrement envahie par le tissu graisseux et les éléments épithéliaux ne persistent plus que sous la forme de petits amas ou de fines traînées perdues au sein des cellules adipeuses et des bandes fibreuses de tissu conjonctif : *type diffus* (adulte ou vieillard) (fig. 4).

Cellules épithéliales ou glandulaires. — Elles forment tantôt des cordons ou palissades plus ou moins réguliers, composés d'éléments disposés soit sur un seul rang, soit sur plusieurs rangs et limités par des fibres conjonctives, des cellules graisseuses ou des vaisseaux capillaires (*type tubulé*); tantôt des amas ou lobules plus ou moins volumineux compris dans les mailles du tissu conjonctif (*type lobulé*).

Sur les coupes, on distingue trois variétés principales de cellules suivant les affinités tinctoriales de leur protoplasma.

A) Les *cellules claires principales ou fondamentales*, arrondies ou polyédriques, à noyau chromophile assez fortement coloré par l'hématéine et à protoplasma clair non coloré par l'éosine, mais dont on distingue néanmoins les limites phériphériques.

B) Les *cellules à forme de transition* se présentent avec un protoplasma homogène très légèrement teinté en rose par l'éosine.

Ces deux variétés de cellules, claires et homogènes, sont celles qui prédominent dans les parathyroïdes; leurs rapports numériques sont très variables suivant les cas.

C) Les *cellules éosinophiles* (chromophiles ou acidophiles) forment le troisième groupe cellulaire. Beaucoup moins nombreuses que les précédentes, elles se reconnaissent facilement grâce à la teinte rouge vif de leur protoplasma qui est finement granuleux.

Les cellules éosinophiles n'existent pas dans le jeune âge à l'état normal; elles n'apparaissent que vers la dixième année (Erdheim et Getzowa). Pour Harvier, on peut en rencontrer chez le nourrisson, tout au moins à l'état pathologique.

Il est vraisemblable que ces divers aspects cellulaires représentent des stades évolutifs différents de la sécrétion cellulaire; la cellule claire correspondant au stade de repos et la cellule éosinophile au stade d'activité sécrétoire de l'élément, mais ce point d'histophysiologie n'est pas encore définitivement établi.

Les cellules éosinophiles sont tantôt isolées, au milieu des cellules fondamentales ; tantôt réunies par groupes de trois ou quatre, tantôt groupées en amas pleins ou ou placards comprenant un plus grand nombre de cellules.

Le noyau est plus petit, plus régulièrement sphérique et plus fortement coloré que celui des cellules fondamentales.

Vésicules colloïdes. — On rencontre souvent des formations acineuses colloïdes rappelant un peu celles du corps thyroïde, mais plus petites ; elles sont habituellement limitées par des cellules fondamentales claires ou homogènes, parfois par des cellules éosinophiles. Au centre, se trouve une boule homogène hyaline de substance colloïde, fortement colorée par l'éosine orange.

La colloïde est absente à l'état normal dans les parathyroïdes du nouveau-né (Pepere). Chez l'adulte, elle est assez fréquente.

Il s'agit là très vraisemblablement, comme pour le corps thyroïde, d'un produit de sécrétion des cellules parathyroïdiennes.

Le stroma est formé : par la fine capsule conjonctive qui entoure de toute part la glande et qui envoie dans l'intérieur de très minces bandes de tissu fibreux qu'on retrouve en général autour des vaisseaux;

par des vésicules ou cellules adipeuses qui, elles aussi, forment une enveloppe à l'organe et qu'on retrouve en plus ou moins

grande quantité dans l'intérieur, suivant qu'il s'agit d'une parathyroïde d'enfant, d'adulte ou de vieillard;

par quelques fibrilles élastiques.

Les vaisseaux sanguins sont représentés par quelques vaisseaux adultes à parois musculaires, surtout sur les coupes passant par le hile vasculaire de la glande, et par un grand nombre de capillaires à paroi réduite à un simple revêtement endothélial. Les lymphatiques ne sont reconnaissables que lorsqu'ils sont injectés de substance colloïde.

Produits de sécrétions. — 1° Le plus facile à mettre en évidence est la *substance colloïde* qui apparaît sous forme de petites boules rouges ou oranges, homogènes, comprises soit dans de véritables acini, soit simplement entre des cellules épithéliales. On peut également rencontrer de grandes flaques de substance colloïde dans l'intérieur des vaisseaux.

La substance colloïde, à l'état normal, n'apparaît guère avant l'âge de dix ans. On discute encore pour savoir si son existence est constante (Petersen, Pepere), ou inconstante (Sandström, Schmidt, etc...). Chez l'adulte, Kohn, Nicolas et Prenant nient même son existence à l'état normal. Ce qui importe pour nous, c'est qu'on la retrouve très fréquemment sur les pièces d'autopsie.

2° Les *graisses* sont abondantes dans les vésicules adipeuses. En outre, par l'acide osmique ou le Sudan III, on trouve à l'état normal de fines granulations noires ou rouges dans les protoplasmas cellulaires, les unes sont des graisses neutres ou fixes, d'autres des lécithines (graisses phosphorées ou labiles).

3° Les cellules claires renferment aussi du *glycogène* à l'état normal (Petersen) et du *pigment jaune*.

4° La présence d'*iode* dans les parathyroïdes a été diversement interprétée. Tandis que Gley et Lafayette considèrent que l'iode est plus abondant dans les parathyroïdes que dans la thyroïde, la plupart des auteurs (Chenu et Morel, Nagel et Rossi, Estes et Cecil), admettent que l'iode parathyroïdien est en quantité minime.

Parathyroïdes accessoires. — Outre les glandes parathyroïdes principales, il existe chez l'homme, comme chez l'animal, des glandes parathyroïdes accessoires formées de groupes de cellules fondamentales et chromophiles. Pepere a décrit deux formations principales, des *ilots* et des *nodules*, petits éléments situés au voisinage des parathyroïdes dans l'espace compris entre l'œsophage, la trachée et le paquet vasculo-nerveux du cou et se prolongeant en bas dans la graisse rétro-sternale et le long de l'artère thyroïdienne inférieure.

En outre, Pepere chez le chien et le lapin, Harvier et Morel, chez le chat ont trouvé un groupe de parathyroïdes nombreuses et volumineuses situées au voisinage du thymus. Ce cordon unique ou double, formé de fragments distincts, ou constituant un tout continu, adhère à la partie dorsale du thymus et s'accompagne fréquemment d'autres formations épithéliales et kystiques. Comme pour le thymus et les parathyroïdes inférieures, il s'agit là de dérivés embryologiques de la troisième fente branchiale.

Askanazy a récemment publié un cas de parathyroïde comprise dans le nerf phrénique chez l'homme.

Restes embryonnaires des parathyroïdes. — On rencontre parfois, tantôt dans les glandes parathyroïdes supérieures et inférieures, tantôt dans les tissus voisins, un conduit de dimension et de forme variable constitué par une rangée de cellules parfois ciliées; une capsule fibreuse le sépare des tissus voisins et sa lumière renferme des détritus cellulaires et une substance analogue à la colloïde.

Ce « conduit parathyroïdien » doit être considéré comme un reste embryonnaire, analogue au conduit thyréoglosse et thyréo-pharyngé.

On conçoit l'importance physiologique de ce système parathyroïdien accessoire, quand la fonction des glandes principales est compromise.

II. — *Rôle physiologique des parathyroïdes.*

A Gley revient le mérite d'avoir le premier attiré l'attention sur le rôle physiologique des parathyroïdes, mais il avait soutenu — et son opinion est encore défendue par Forsyth, Swal Vincent et Jolly — que la parathyroïde est une thyroïde accessoire à développement incomplet pouvant suppléer

le corps thyroïde et se transformer en tissu thyroïdien après ablation ou destruction pathologique du corps thyroïde.

Moussu s'est prononcé fortement contre cette façon de voir, et tous les travaux récents des histologistes, des physiologistes et des anatomo-pathologistes (Vassal et Générali, Kohn, Pepere, Roussy et Clunet, etc.) tendent à démontrer que le tissu parathyroïdien est embryologiquement, anatomiquement et physiologiquement distinct du tissu thyroïdien.

Tétanie expérimentale. — La présence du tissu parathyroïdien, au moins en petite quantité, est indispensable à la vie au même titre, par exemple, que le tissu surrénal. La parathyroïdectomie totale pratiquée chez l'animal entraîne, en effet, la mort à la suite de phénomènes tétaniques. Mais la persistance d'une seule glande suffit à empêcher la mort.

Les phénomènes aigus débutent au plus tôt chez le chat trois heures, chez le lapin seize heures après la parathyroïdectomie. Les animaux tressaillent au moindre bruit; on constate un tremblement des extrémités antérieures et postérieures qui s'exagère quand on soulève ou qu'on excite l'animal ou encore quand on frappe sur les barreaux de sa cage. Ce tremblement se généralise à toute la musculature du corps et on assiste enfin à des contractions toniques, aboutissant parfois à un véritable opisthotonos. Il existe fréquemment une dyspnée intense, avec forte inspiration. Enfin, des crises convulsives répétées viennent hâter la mort de l'animal.

La destruction brutale ou lente d'un certain nombre de parathyroïdes peut aboutir à des troubles de la nutrition à évolution lente et se terminer par la mort sans qu'il se produise de manifestations tétaniques. Nous en parlerons tout à l'heure.

Ces accidents sont identiques à eux-mêmes chez les divers animaux. Vassal et Générali, Moussu chez le chien, Erheim chez le rat, Doyen et Jouty chez les oiseaux, Harvier chez le chat et le lapin ont obtenu des phénomènes analogues. Dans une série d'expériences que je poursuis actuellement avec Clunet, nous avons reproduit chez le singe par la parathyroïdectomie des accidents tétaniques des plus caractéristiques.

Les chirurgiens ont réalisé, sans s'en douter, les plus belles expériences de tétanie sur l'homme, en pratiquant les premières strumectomies (Kocher, Reverdin, etc.). On sait aujourd'hui que les accidents tétaniques, qu'ils mettaient sur le compte de l'ablation de la thyroïde (tétanie strumiprive), étaient en réalité dus à l'ablation des glandes parathyroïdes.

Il existe cependant un certain nombre de faits expérimentaux dans lesquels on observe des survies définitives après des parathyroïdectomies en apparence complète, et qui, pendant un temps, ont paru plaider en faveur d'un rôle vicariant joué par la glande thyroïde. La notion des glandules accessoires, si importantes chez les nouveau-nés a apporté l'explication de ces faits en apparence contradictoires.

L'ablation de la thyroïde seule, sans les parathyroïdes, donne des résultats tout différents, troubles de la nutrition et du développement général (myxœdème), mais non la mort.

Diabète calcique. — De nombreuses théories ont été émises pour expliquer l'apparition des accidents tétaniques après la parathyroïdectomie. L'une des plus vraisemblable est celle du métabolisme calcique.

Déjà Loeb, Sablatini, Roncorini, Quest avaient attiré l'attention sur les rapports de la tétanie et l'insuffisance calcique du système nerveux central. Netter rapporta les bons effets obtenus par lui dans trois cas de tétanie par l'administration de calcium. Mais ce sont surtout les expériences de Mac Callum et Voegtlin qui ont montré que, chez les animaux parathyroïdectomisés, on constate, durant la tétanie, une diminution appréciable de la teneur des tissus (sang et cerveau) en calcium, le taux du calcium contenu dans les urines et les fèces étant par contre exagéré.

Les sels de calcium semblent exercer une influence sédative sur les cellules nerveuses et la sécrétion des parathyroïdes règle en quelque sorte les échanges du calcium de l'organisme. La tétanie résultant de l'insuffisance fonctionnelle de ces glandes, accompagnée d'une excrétion rapide de sels calcaires, apparaît donc, suivant l'expression de Mac Callum, comme un véritable « diabète calcaire ».

Rôle des parathyroïdes dans l'ostéogenèse. — Le rôle joué par les parathyroïdes dans

le métabolisme du calcium devait tout naturellement conduire les auteurs à étudier la fixation du calcium sur l'os sain ou fracturé chez des animaux en état d'hypo ou d'hyperparathyroïdisme.

Chez le jeune lapin, Morel a constaté que pour l'os sain l'extrait parathyroïdien semblait favoriser l'ostéogenèse, mais l'action est nulle sur les os adultes. D'autre part, une parathyroïdectomie, même partielle, entraîne chez le jeune chat un retard de consolidation d'une fracture. Ce retard ne s'observe pas chez l'animal adulte.

Chez le rat, A. Cassal aboutit à peu près aux mêmes conclusions. Chez les animaux ayant subi la parathyroïdectomie totale et maintenus dans les mêmes conditions d'alimentation et de vie que des animaux témoins, on observe un retard dans la consolidation des fractures. Par contre, la parathyroïdectomie partielle n'entraîne aucun retard dans l'édification du cal.

Acidose parathyroprive. — Nous avons vu qu'à côté des accidents tétaniques consécutifs à la parathyroïdectomie, il en est d'autres moins bruyants : amaigrissement, chute des poils, troubles trophiques, qui traduisent une auto-intoxication grave et toujours mortelle. Cet état parathyroprive ne peut s'expliquer exclusivement par une excrétion déréglée de calcium. Morel, en étudiant les urines des animaux en état parathyroprive, a mis en évidence une excrétion exagérée du magnésium et du soufre, une augmentation de l'azote total, un accroissement progressif de l'azote ammoniacal, une diminution corrélative de l'élimination de l'urée, et la présence d'acide diacétique et d'acide lactique. D'autre part, l'analyse du sang y décèle l'accroissement progressif du taux de l'ammoniaque. Tous ces signes traduisent l'acidose. Si on augmente cette acidose par l'ingestion d'acide β oxybutirique, on réduit la survie de l'animal parathyroïdectomisé. Si, au contraire, on diminue les facteurs d'acidose, on augmente la survie. Cette acidose est donc un facteur constant et fatal de l'état parathyroprive, mais elle n'est qu'une manifestation de l'empoisonnement et n'explique pas la cause de cet empoisonnement.

Le rôle intime joué par les parathyroïdes est donc des plus importants, mais il reste encore à élucider.

III. — *Anatomie et physiologie pathologiques.*

Après la découverte des parathyroïdes et les travaux des physiologistes (Gley, Moussu), ces glandes sont restées pendant plus de vingt ans dans le domaine de l'expérimentation sans pénétrer dans celui de l'observation anatomo-clinique.

Dans ces dernières années, en raison de l'importance qu'ont prise en pathologie les glandes vasculaires sanguines, l'étude des parathyroïdes a été poussée plus activement. Les constatations nécropsiques ont montré, au niveau des parathyroïdes, différentes altérations que l'on a cherché tout naturellement à rapprocher des symptômes qu'avaient présentés les malades. C'est ainsi qu'ont été étayées des pathogénies parathyroïdiennes pour nombre de processus morbides de causes encore mal connues ou inconnues. Mais, comme c'est souvent le cas de toute idée nouvelle en science biologique, il y a eu là des exagérations; les théories et les hypothèses ont quelque peu dépassé les déductions que permettaient l'observation rigoureuse des faits.

En effet, malgré le grand nombre d'idées émises, aucune ne peut être admise sans conteste. On ne connaît pas aujourd'hui de tableau clinique ou de signes cliniques ayant pour substratum anatomique des lésions parathyroïdiennes toujours identiques à elles-mêmes. En un mot, il n'existe pas de syndrome parathyroïdien comparable par exemple aux syndromes surrénaux d'hyper ou d'hypoépinéphrie, aux syndromes thyroïdiens, myxœdème ou maladie de Basedow.

Pour exposer dans ce chapitre l'état actuel de la question, j'étudierai :

Les lésions ou les modifications des parathyroïdes qu'on peut trouver à l'autopsie ;

Les conditions dans lesquelles on rencontre ces lésions ou modifications respectives et les rapprochements cliniques qu'on a pu en tirer.

§ 1. — Réactions élémentaires. Hyperplasie et hypoplasie. Sclérose. — Il existe au niveau des parathyroïdes, comme au niveau des surrénales ou de l'hypophyse, des modifications de leurs éléments, parenchyme glandulaire ou stroma conjonctif (réactions élémentaires) qui répondent très vraisemblablement à des états physiologiques ou

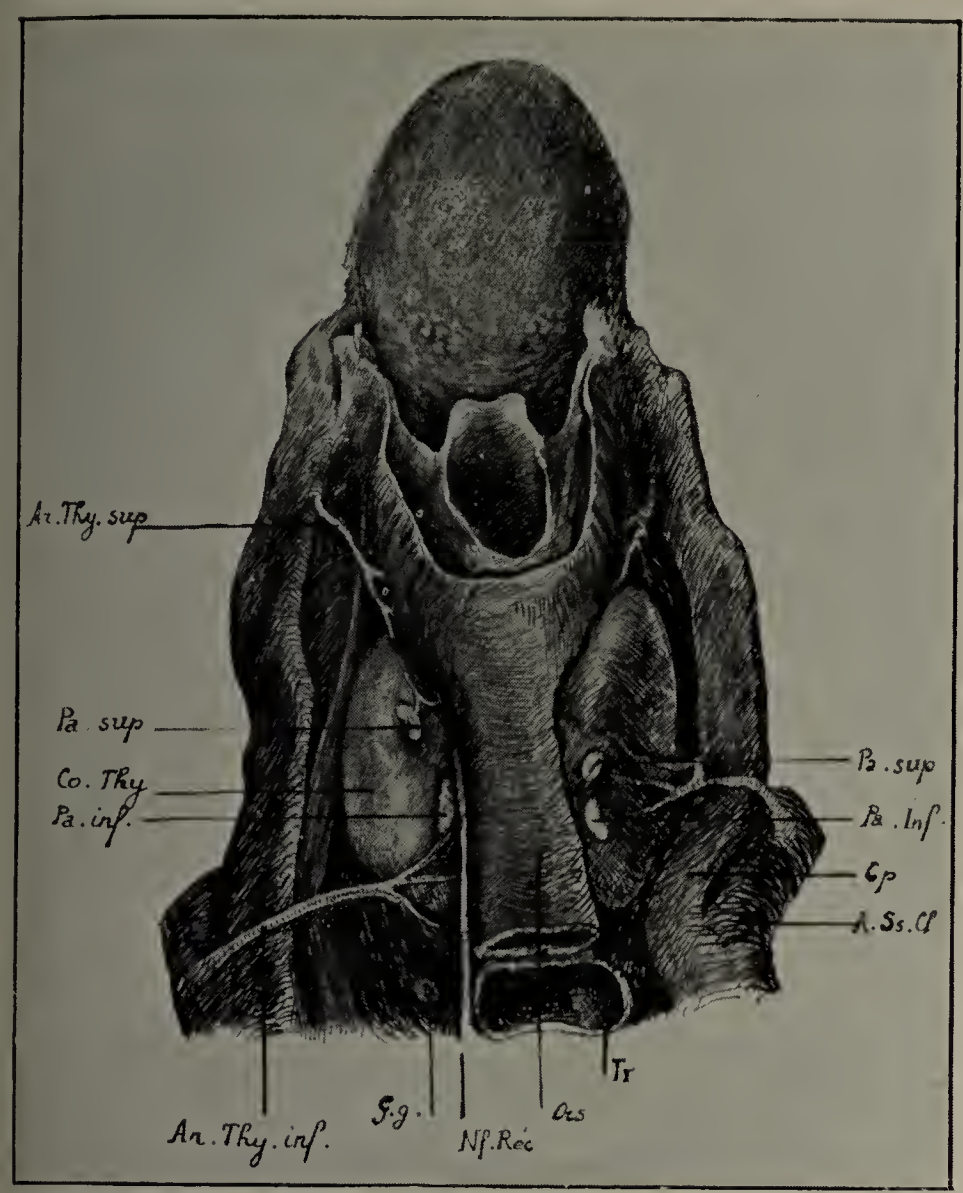

Fig. 1. — **Paquet viscéral du cou vu par sa face postérieure. Position normale des parathyroïdes.** — *Ar.Thy.sup.* et *Ar.Thy.inf.*, artères thyroïdiennes supérieure et inférieure; *A.Ss.Cl.*, sous-clavière; *Cp*, carotide primitive; *Co.Thy.*, corps thyroïde; *Gg.*, ganglion lymphatique; *Nf.réc.*, nerf récurrent; *Oes.*, œsophage; *Pa.sup.* et *Pa.inf.* parathyroïdes supérieure et inférieure; *Tr.*, trachée.

Fig. 2. — **Parathyroïde normale; type compact** (enfant de 4 ans 1/2, gross. 150/1). — *a*, cellules principales du type de transition; *b*, cellules chromophobes; *c*, cellules éosinophiles; *d*, stroma conjonctif contenant des vaisseaux; *e*, cellule adipeuse.

Fig. 3. — **Parathyroïde normale; type semi-compact** (homme de 45 ans, gross. 150/1). — *a*, amas de cellules principales; *b*, cellule éosinophile; *c*, cellule adipeuse; *d*, capillaire à structure embryonnaire.

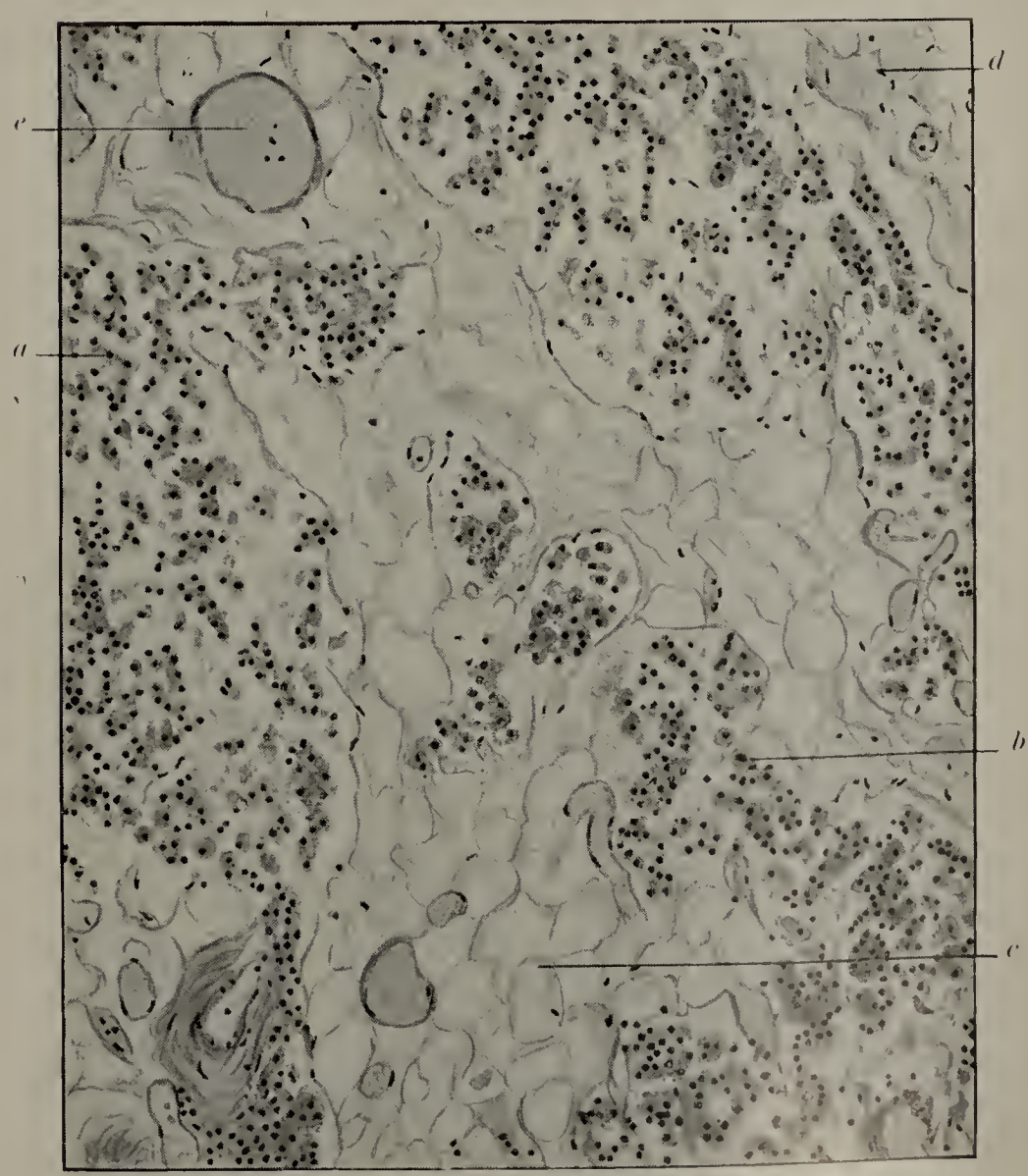

Fig. 4. — **Parathyroïde normale; type diffus** (femme de 51 ans). — *a*, cellule principale (chromophobe); *b*, cellule éosinophile; *c*, cellule du tissu graisseux; *d*, tissu conjonctif fibreux; *e*, vaisseau.

Fig. 5. — **Parathyroïde en hypérplasie** (périphérie d'un amas éosinophile, gross. 240/1, homme de 60 ans, Parkinson). — A gauche, cellules éosinophiles granuleuses, souvent groupées en acini qui contiennent de la colloïde. A droite, cellules fondamentales à contour très net.

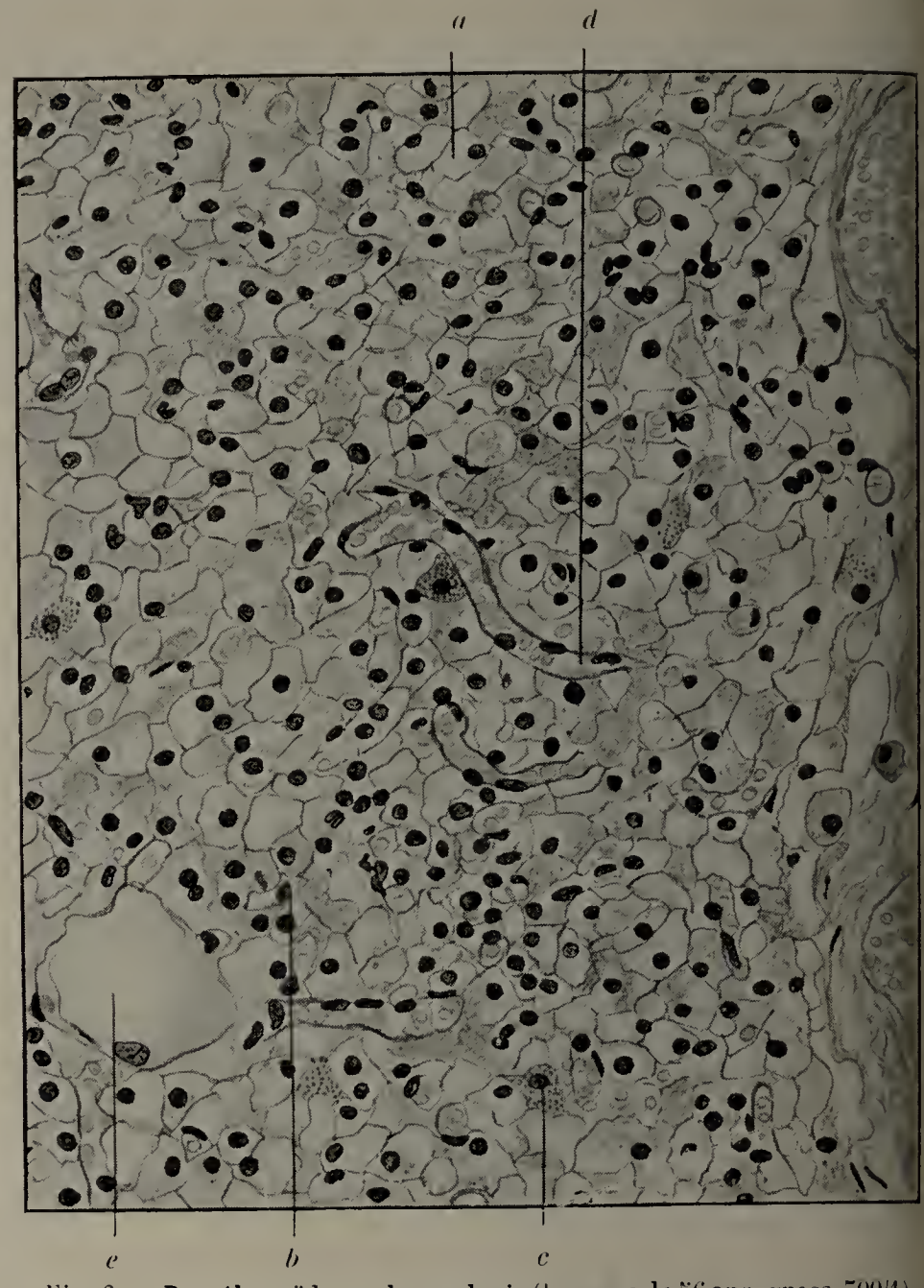

Fig. 6. — **Parathyroïde en hypoplasie** (homme de 56 ans, gross. 500/1). — *a*, cellule chromophobe à protoplasme clair; *b*, cellule chromophobe à protoplasme finement granuleux; *c*, cellule éosinophile; *d*, capillaire; *e*, vésicule adipeuse.

Fig. 7. — **Kyste colloïde parathyroïdien** (homme de 55 ans, tuberculeux, gross. 150/1). — Petit kyste non visible à l'œil nu, contenu en plein parenchyme parathyroïdien; *a*, paroi du kyste formée de cellules principales; *b*, paroi formée de tissu conjonctif; *c*, amas colloïde intra-kystique; *c'* colloïde dans le tissu parathyroïdien.

Fig. 8. — **Adénome graisseux de la parathyroïde** (femme de 74 ans, rachitique, gross. 60/1). — Petite tumeur formée de cellules claires du type spongiocytaire; *a*, adénome à cellules du type graisseux; *b*, *b'*, cellules principales parathyroïdiennes; *c*, portion normale de la glande; *d*, cellules claires constituant la tumeur, vues à un fort grossissement.

pathologiques différents de la glande. Suivant que ces états paraissent traduire une exagération ou une diminution du fonctionnement de l'organe, on dit qu'il y a hyperplasie (ou hyperparathyroïdie) ou hypoplasie (ou hypoparathyroïdie).

a) *Hyperplasie.* — Elle se caractérise d'abord par une augmentation de volume de la glande, qui peut intéresser soit une seule, soit les quatre glandes parathyroïdes à la fois. Au microscope, à un faible grossissement, on note un aspect compact ou semi-compact alors qu'habituellement, chez l'adulte ou le vieillard, l'aspect des parathyroïdes est du type diffus. Les vésicules graisseuses isolées ou en amas sont beaucoup plus rares que dans les glandes normales de sujet de même âge.

A un plus fort grossissement, on voit que les cellules fondamentales sont plus nombreuses, serrées les unes contre les autres et qu'elles ont conservé plus ou moins la disposition en cordon : un grand nombre d'entre elles sont d'aspect clair avec contours nets, d'autres sont sombres du type de transition (fig. 5).

Les cellules éosinophiles sont toutes finement granuleuses et plusieurs d'entre elles renferment au sein du protoplasma une ou plusieurs vésicules claires (graisse labile), ce qui donne à l'ensemble de ces amas un aspect spongiocytaire. Le même aspect peut se retrouver dans les cellules fondamentales.

La substance colloïde est abondante, on la trouve dans des acini formés soit de cellules fondamentales, soit de cellules éosinophiles. Enfin, il peut exister de grandes flaques de substance colloïde dans les vaisseaux.

En somme : augmentation de volume, aspect compact ou semi-compact, chromophilie des cellules fondamentales, augmentation du nombre des éosinophiles et de la colloïde, spongiocytose = hyperplasie. C'est là une donnée qui, je crois, peut être admise à l'heure actuelle (1).

A l'autopsie, on trouve fréquemment une ou plusieurs glandes parathyroïdes en hyperplasie chez les athéromateux (Pepere), les femmes enceintes (Pepere), dans les néphrites chroniques avec hypertension, dans l'épilepsie (Claude et Schmiergeld), dans la maladie de Parkinson (Roussy et Clunet). Dans tous ces cas, coexistent fréquemment des altérations analogues des autres glandes vasculaires sanguines (hypophyse, surrénale) dénotant leur état d'hyperplasie.

Chez l'animal, on peut produire expérimentalement l'hyperplasie parathyroïdienne. Si, en effet, on enlève chez le lapin les deux parathyroïdes externes (Pepere, Roussy et Clunet), l'animal se rétablit après une période de crises tétaniques et présente au bout de quinze à vingt mois des modifications des parathyroïdes internes caractérisées par l'augmentation de volume, l'apparition de nombreuses cellules éosinophiles qui manquent à l'état normal dans les parathyroïdes internes, la formation de follicules à contenu colloïde, limités par des cellules fondamentales ou éosinophiles et même de la colloïde dans les vaisseaux sanguins.

B) *Hypoplasie et sclérose.* — L'hypoplasie parathyroïdienne se manifeste par des signes contraires à ceux de l'hyperplasie. La glande est de volume normal ou légèrement diminué. Au microscope, on note un état diffus dû au grand nombre d'espaces clairs que forment les cellules du tissu adipeux. Les cellules fondamentales, souvent dissociées par les cellules du tissu adipeux ou par les fibres conjonctives, sont presque toutes d'aspect clair (chromophobes). Les cellules éosinophiles sont en petit nombre, isolées et non en placards, parfois même elles font totalement défaut. Le protoplasma cellulaire ne présente pas d'état spongiocytaire. La colloïde manque habituellement.

A l'hypoplasie, s'associe ordinairement la sclérose, formée par des bandes fibreuses plus ou moins épaisses de tissu conjonctif adulte ou jeune, qui dissocient les éléments glandulaires et prédominent souvent autour des vaisseaux (fig. 6).

Cet état hypoplasique s'observe presque normalement, nous l'avons vu, chez le vieillard. On le rencontre en outre dans la tuberculose chronique, dans la tétanie infantile, dans les états tétanoïdes comme l'éclampsie gravidique.

§ 2. — Hémorragies. — Inflammations. — Dégénérescences. — Kystes. — Tumeurs. — A) *Les hémorragies* sont des lésions rela-

(1) J'ai développé ailleurs, dans un mémoire publié avec Clunet, les raisons qui nous paraissaient plaider en faveur de cette opinion soutenue d'ailleurs par Pepere. Je dois dire cependant que cette façon de voir est combattue par quelques auteurs, notamment par Marañon (de Madrid).

tivement fréquentes au niveau des parathyroïdes.

Macroscopiquement, il peut s'agir soit d'une congestion simple, soit d'hémorragies véritables, visibles à l'œil nu, quand elles sont nombreuses ou étendues, sous la forme de petits points noirs à la périphérie de la glandule.

Au microscope, les hémorragies forment des amas irréguliers de globes rouges, tantôt discrets et siégeant seulement à la périphérie de la glande, tantôt nombreux et volumineux, occupant presque toute son étendue, comprimant ou détruisant les travées épithéliales. L'hémorragie peut être circonscrite ou diffuse. Dans les foyers d'hémorragies anciennes, les globules rouges sont détruits en partie ; on retrouve le pigment ferrique macrophagé dans les leucocytes, les cellules du tissu conjonctif et les endothéliums vasculaires.

Les hémorragies s'observent rarement dans les quatre parathyroïdes, parfois dans les trois, le plus souvent dans un ou deux seulement.

Elles sont particulièrement fréquentes chez l'enfant jusqu'à quinze ans (Erdheim, Yanase, Harvier) où on les observe dans une proportion de 20 à 30 p. 100 chez le nouveau-né.

Ces hémorragies sont surtout observées dans la tétanie et les états tétanoïdes, c'est là un fait confirmé par tous les auteurs depuis le mémoire fondamental de Yanase et qui a servi à étayer la théorie de l'hypoparathyroïdisme de la tétanie, sur laquelle je reviendrai tout à l'heure,

En dehors de la tétanie, on peut les rencontrer dans les diverses maladies infectieuses : broncho-pneumonie, gastro-entérite, scarlatine, etc..., elles paraissent assez fréquentes dans l'hérédo-syphilis (Harvier) où elles peuvent être associées à des hémorragies des surrénales.

Chez l'adulte, on a signalé quelques cas d'hémorragies, mais elles sont rares. Pour ma part, je n'en possède pas un seul exemple dans ma collection de plus de 100 cas de parathyroïdes d'adultes ou de vieillards morts d'affections les plus diverses.

B) *Inflammation.* — Les lésions inflammatoires aiguës non spécifiques des parathyroïdes sont exceptionnelles. On peut trouver des petits abcès propagés aux glandes dans les lésions inflammatoires suppurées de la région thyroïdienne. Mais il est à remarquer qu'au cours des états infectieux généraux, il n'existe pas au niveau des parathyroïdes de signes de réactions inflammatoires comparables à ceux qu'on observe fréquemment dans la glande thyroïde ; c'est là une nouvelle preuve de l'indépendance de ces deux organes, tirée de leurs modes de réaction différents aux processus généraux.

Les inflammations spécifiques, au contraire, peuvent s'observer. Dans la tuberculose, on peut retrouver les lésions folliculaires les plus caractéristiques. Pepere en possède cinq observations; j'ai pu moi-même en étudier un cas recueilli par Clunet.

Dans la syphilis héréditaire notamment, Pepere, Harvier signalent la sclérose vasculaire et périvasculaire et la fréquence des hémorragies. Il me semble difficile d'affirmer ici la nature syphilitique de ces réactions puisqu'on n'a jamais pu y déceler la présence du tréponème.

C) *Dégénérescences.* — Elles sont rares et mal connues. En effet, les quelques cas publiés de soi-disant dégénérescence graisseuse (Pepere) nous semblent pouvoir être discutés, étant donné qu'il s'agit d'une glande normalement riche en graisse.

Pepere a également observé deux cas de dégénérescence amyloïde chez des tuberculeux.

D) *Kystes.* — Les kystes colloïdes sont assez fréquents, le plus souvent ils sont très petits et ne se voient que sur les coupes; quelquefois, ils peuvent déterminer une augmentation du parenchyme parathyroïdien visible à l'œil nu.

Ces kystes peuvent être uniques ou multiples dans la même glande. Leur contenu est formé par de la substance colloïde plus ou moins fragmentée et fortement acidophile, leur paroi par des cellules épithéliales claires ou du type de transition. J'en donne ci-joint un exemple que je viens d'avoir l'occasion d'observer (fig. 7).

E) *Tumeurs.* — Elles constituent ordinairement des trouvailles d'autopsies.

Les cas connus en sont jusqu'ici exceptionnels. Je passe volontairement sous silence les observations de *lymphome* et de *myome* qui me paraissent très discutables.

Angiome. — Il en existe deux observations dues à Pepere : la glande, légèrement augmentée de volume et bleuâtre, contient de nombreuses cavernes revêtues d'un en-

dothélium et renfermant des globules rouges et des trombus.

Adénome. — Ce sont les tumeurs les plus fréquentes des parathyroïdes et encore cette fréquence est toute relative, car on n'en connaît qu'un très petit nombre. Plusieurs d'entre elles me paraissent discutables en tant que tumeur d'origine parathyroïdienne, tels sont les cas de Bérard et Alamartine, et de Ch. da Costa, où il s'agit de grosse tumeur du cou de la région parathyroïdienne enlevée chirurgicalement et dont la structure rappelle celle du goitre à type fœtal de Wolfler. On peut se demander s'il ne s'agissait pas là plutôt de goitre aberrant développé aux dépens des nodules thyroïdiens aberrants.

Les faits d'Erdheim, de Pepere et ceux plus récents de Clunet, de Claude et Schmirgeld semblent réellement pouvoir être interprétés comme des adénomes parathyroïdiens : augmentation de volume de la glande avec capsule périphérique conservée, architecture parathyroïdienne parfaitement reconnaissable au microscope, mais travées ou amas épithéliaux volumineux, éléments chromophiles et éosinophiles bien distincts, mais volumineux et en beaucoup plus grand nombre que dans une glande normale. Ce sont bien là les caractères propres aux adénomes glandulaires.

Adénome graisseux. — C'est un type que je n'ai pas encore vu signaler par les auteurs et dont je possède un exemple. Il s'agit d'une petite tumeur bien limitée, encapsulée, visible seulement au microscope. Placée à l'un des pôles de la glande, elle est formée de cellules claires rappelant les cellules spongiocytaires, la corticale de la surrénale (fig. 8).

IV. — *Rapports des lésions des parathyroïdes avec les différents processus morbides.*

Tétanie. — Les faits de tétanie expérimentale que nous avons rapportés, la présence chez les animaux de symptômes convulsifs, de signes électriques comparables à ceux qu'on observe dans la tétanie humaine devaient naturellement inciter à chercher dans les parathyroïdes la cause pathogénique de la tétanie humaine (Escherisch). C'est Yanase qui, dans un mémoire fondamental (1908), rechercha le premier le rôle que jouaient dans la production de la tétanie infantile les hémorragies des parathyroïdes attribuées par Edheim à une origine obstétricale. Chez treize enfants de huit jours à treize ans, ayant succombé à des affections diverses et n'ayant pas présenté d'hyperexcitabilité galvanique caractéristique des états tétanoïdes, Yanase constata à l'autopsie l'intégrité parfaite des parathyroïdes. Par contre, dans 35 cas où l'excitabilité galvanique était plus ou moins augmentée, les hémorragies parathyroïdiennes furent notées dans 25 cas (58 p. 100). Une série de travaux parus soit à l'étranger, soit en France, sont venus tout d'abord confirmer les idées de Yanase. Je renvoie, pour la bibliographie, à la thèse d'Harvier, en ne citant que les travaux plus récents.

Grosser et Betke ont trouvé des hémorragies dans les parathyroïdes chez des nourrissons qui succombaient de mort subite ou rapide précédée de convulsions cloniques.

Dans plusieurs cas de tétanie infantile, Haberfeld a noté que les hémorragies provoquaient une sorte d'hypoplase acquise des parathyroïdes.

En France, cette théorie parathyroïdienne de la tétanie est soutenue par Harvier qui a fait une étude très complète de la question et qui conclut que « l'origine parathyroïdienne de cette affection paraît infiniment probable sinon définitivement démontrée ».

Par contre, un certain nombre de faits récents et dont il faut tenir compte, paraissent contraires à cette théorie. Pour Auerbach, les hémorragies parathyroïdiennes se rencontrent fréquemment chez le nourrisson (76 p. 100 des cas) et s'observent aussi bien chez les enfants normaux que chez les sujets spasmophiles. Dans deux cas de tétanie chez des enfants âgés de moins de trois ans, Yanase n'a pu constater la moindre hémorragie au niveau des parathyroïdes. Grosser, dans 44 observations de tétanie, n'a noté, dans la plupart des cas, aucune modification pathologique des parathyroïdes. Bliss, Jorgensen, Herckenberg ont également rapporté des observations négatives.

Ces faits négatifs ont de l'importance et ébranlent fortement la théorie parathyroïdienne de la tétanie spontanée dont la cause intime reste à trouver.

Eclampsie. — Un certain nombre d'auteurs italiens, à la suite de Vassale, se sont fait les défenseurs de la théorie parathyroïdienne de l'éclampsie. Les faits sur les-

quels ils se basent sont les suivants : au point de vue expérimental, l'extirpation des glandules parathyroïdiennes provoque chez les femelles grosses des crises rappelant les crises éclamptiques; dans quelques cas d'autopsie de femmes mortes d'éclampsie puerpérale, on n'a pas trouvé le nombre normal de glandules parathyroïdiennes, ou bien celles-ci présentaient des modifications pathologiques (dégénérescence kystique et infiltration graisseuse des corpuscules épithéliaux (Pepere et Saviozzi, Zanfrognini). Enfin, dernier argument, dans bon nombre de cas l'opothérapie parathyroïdienne a agi efficacement chez des éclamptiques ou chez des femmes en imminence d'éclampsie.

Cette théorie parathyroïdienne de l'éclampsie a été vivement combattue en particulier par Frommer et par Seitz. Le syndrome observé après la parathyroïdectomie n'est pas de l'éclampsie et se rapproche davantage de la tétanie. L'absence de certaines glandes parathyroïdes n'est pas un argument décisif. J'ai montré, au début de cet article, la difficulté de rechercher des parathyroïdes à l'autopsie, la variabilité de nombre et de siège de ces glandes, aussi me semble-t-il impossible d'affirmer, à moins de faire des coupes en série, leur absence réelle.

Quant aux lésions dégénératives trouvées à l'autopsie d'éclamptiques, ce sont des lésions banales qu'on rencontre dans nombre d'états pathologiques évoluant sans symptômes tétaniques ni éclamptiques.

Enfin, l'action spécifique de l'opothérapie parathyroïdienne est très problématique; elle peut réussir dans les formes légères d'éclampsie ou la médication classique réussit également, mais Seitz a constaté qu'elle échouait dans les cas graves et était tout aussi impuissante que les autres traitements.

Rien n'autorise donc aujourd'hui à accepter la théorie parathyroïdienne de l'éclampsie. Tout ce que l'on peut admettre, avec Bar, comme une hypothèse, c'est la possibilité, chez certaines femmes, d'un hyperfonctionnement de l'appareil thyroïdien, capable de favoriser, sous l'influence de causes adjuvantes, l'éclosion de crises éclamptiques.

Maladie de Parkinson. — Les relations de la maladie de Parkinson et des parathyroïdes est une question à l'ordre du jour. J'ai fait, avec mon ami Clunet, l'exposé complet du sujet dans le mémoire que nous avons publié dans les *Archives de médecine expérimentale* (mai 1910). Je n'en rappellerai que les traits principaux.

C'est Lundborg qui, le premier, incrimina l'hypofonctionnement des glandes parathyroïdes, comme substratum anatomique de la maladie de Parkinson, mais cet auteur ne s'appuyait sur aucun examen anatomo-clinique. Berkeley soutint ensuite la même théorie en se basant sur les résultats favorables qu'il avait obtenus dans la maladie de Parkinson, avec l'opothérapie parathyroïdienne. Il en a publié récemment de nouveaux cas.

Viennent ensuite Camp et Alquier qui, d'après des examens anatomo-pathologiques des parathyroïdes, constatent un état diffus de ces glandes, avec absence d'éosinophiles et de colloïde et concluent en faveur de la théorie de l'hypoparathyroïdie.

Par contre, d'autres auteurs comme Thompson dans 9 cas, Parhon et Golstein dans 1 cas, ne trouvent aucune lésion des parathyroïdes et l'opothérapie ne leur donne aucun résultat.

Les recherches que nous avons poursuivies, avec Clunet, nous ont amenés à des résultats tout différents de ceux des auteurs précédents.

Dans 4 cas, nous avons retrouvé des glandes augmentées de volume et présentant tous les caractères de l'hyperfonctionnement. Nous les avons interprétés comme des signes d'hyperplasie pathologique. Ces faits, joints aux résultats néfastes que nous a donné l'opothérapie, nous ont incité à combattre, preuves en mains, la théorie de l'hypoparathyroïdie.

Voici les conclusions formulées à la fin de notre article.

1° *Dans la maladie de Parkinson, les parathyroïdes peuvent se trouver en état d'hyperplasie pathologique* ;

2° *Dans la maladie de Parkinson, l'opothérapie parathyroïdienne ne paraît guère justifiée par des faits d'observation anatomo-clinique et la plus extrême prudence nous semble devoir être de rigueur dans son emploi.*

Malgré la grande réserve dont nous avions eu soin de nous prémunir, j'ai eu le regret de constater que nous n'avions pas été compris. De différents côtés, à l'étranger, notamment, on nous a fait dire plus que nous n'avions dit, en nous comptant parmi

les auteurs partisans de la théorie parathyroïdienne de la maladie de Parkinson (théorie de l'hyperparathyroïdie). Or, nos faits avaient pour but de démontrer que la théorie de l'hypoparathyroïde ne pouvait être admise. J'ajouterai que depuis la publication de notre travail, nous avons eu l'occasion d'examiner 4 nouveaux cas de Parkinson dont 3 avec parathyroïdes en hyperfonctionnement et 1 avec parathyroïdes normales. Nous poursuivons, du reste, cette question en cherchant à réunir le plus d'observations possible, mais jusqu'ici nos conclusions ci-dessus restent intégrales.

Tétanos. — Les rapports des parathyroïdes avec le tétanos sont encore peu connus. Babonneix et Harvier ont observé, dans 3 cas de tétanos subaigu, des lésions de ces glandes caractérisées par une réaction acidophile du protoplasma et la présence de substance colloïde acidophile en dehors des cellules, dans les espaces vésiculaires comme dans les vaisseaux.

J'ai examiné les parathyroïdes d'un homme de vingt-huit ans, mort de tétanos aigu, dont j'ai pratiqué l'autopsie à l'Hôtel-Dieu, il y a trois ans. Les glandes, d'aspect semi-compact, renfermaient certainement plus de cellules éosinophiles qu'à l'état normal, et même quelques petits placards éosinophiles, ainsi qu'un peu de substance colloïde. Leur volume était normal.

V. — *Conclusions thérapeutiques.*

Les théories de l'insuffisance parathyroïdienne ont eu leur effet pratique dans l'emploi de l'opothérapie parathyroïdienne qui peut se réaliser, soit par ingestion ou injection d'extrait parathyroïdien, par ingestion de glande fraîche ou encore par greffe. Je ne développe pas cette question qui trouverait tout naturellement sa place à la fin de cet article, pour ne pas faire double emploi avec celui publié dans ce même numéro du journal et auquel le lecteur voudra bien se reporter.

Paris. - Imprimerie Levé, 17, rue Cassette.